

Rehabilitación neuropsicológica en un caso de afasia dinámica en una paciente zurda

La réhabilitation neuropsychologique de l'aphasie dynamique chez une patiente gauchère
Reabilitação neuropsicológica em um caso de afasia dinâmica em um paciente canhoto
Neuropsychological rehabilitation of dynamic aphasia in a case of left-handed patient

Grecia Alejandra Morán Paz¹, Yulia Solovieva¹, Luis Quintanar¹,
y Regina I. Machinskaya²

1. Maestría en Diagnóstico y Rehabilitación Neuropsicológica. Facultad de Psicología. Universidad Autónoma de Puebla, México.

2. Instituto de Fisiología del Desarrollo, Academia de Educación, Moscú, Rusia.

Resumen

La afasia dinámica representa un cuadro clínico provocado por lesión cerebral en adultos. Se caracteriza por ausencia de iniciativa verbal comunicativa ante conservación de los demás aspectos del lenguaje. Esta forma de la afasia no es muy común en la práctica clínica, por lo tanto no es fácil encontrar referencias de propuestas de rehabilitación. El objetivo de este artículo es mostrar los efectos de un programa de rehabilitación en una paciente zurda con síndrome de afasia dinámica, la cual también presentaba graves alteraciones de síntesis espacial. Se presentan los resultados de la elaboración y la aplicación de un programa de rehabilitación neuropsicológica. Se presenta el contenido del programa de rehabilitación con ejemplos de ejecuciones de la paciente antes, durante y después de la intervención. Se concluye que es posible encontrar manifestaciones de afasia dinámica en pacientes zurdos y que las dificultades de iniciativa verbal pueden ser superadas a través de programas específicos de tratamiento neuropsicológico.

Palabras clave: afasia dinámica, rehabilitación neuropsicológica, alteraciones del lenguaje, alteraciones espaciales.

Résumé

Chez les adultes, l'aphasie dynamique est la conséquence d'une atteinte au cerveau. La principale caractéristique du syndrome est l'absence d'intention verbale avec une conservation des autres aspects du langage. Ce syndrome et les propositions de réhabilitation de l'intention communicative chez ces patients ne sont pas fréquents dans la pratique clinique. L'objectif de cet article est de présenter les effets d'un programme de réhabilitation neuropsychologique chez une patiente gauchère qui présente une aphasie dynamique. Des déficits spatiaux sévères ont été détectés dans ce cas, en plus de l'absence d'intention verbale. Les résultats de l'élaboration et de l'application du programme de réhabilitation neuropsychologique sont montrés. Le contenu du programme de réhabilitation est présenté avec des exemples pertinents de l'exécution du patient avant, pendant et après l'intervention. Nous avançons qu'il est possible de trouver des manifestations non-communes du syndrome d'aphasie dynamique chez les patients gauchers. L'utilisation d'une réhabilitation neuropsychologique directe pourrait donner des résultats positifs.

Mots-clés: Aphasie dynamique; réhabilitation neuropsychologique; troubles verbaux; troubles spatiaux.

Resumo

Resumo: A afasia dinâmica representa um quadro clínico provocado graças a devido a uma lesão cerebral em adultos. Caracteriza-se por ausência de iniciativa verbal comunicativa e pela conservação dos demais aspectos de linguagem. Esta forma de afasia não é a mais comum na prática clínica; entretanto, é muito difícil encontrar referências de propostas de reabilitação para esta afasia. O objetivo deste artigo é mostrar os efeitos de um programa de reabilitação em uma paciente canhoto com síndrome de afasia dinâmica, acompanhada de graves alterações de síntese espacial. Apresentam-se resultados do conteúdo do programa de reabilitação com exemplos de execuções do paciente antes, durante e depois da intervenção. Conclui-se que é possível encontrar manifestações de afasia dinâmica em pacientes canhotos e que as dificuldades de iniciativa verbal podem ser superadas através de programas específicos de reabilitação neuropsicológica.

Palavras-chave: afasia dinâmica, reabilitação neuropsicológica, afasia, alterações espaciais.

Abstract

Dynamic aphasia can be observed in adults as a consequence of brain injury. The main feature of this syndrome is absence of verbal intention with conservation of other aspects of language. This syndrome is not commonly found in clinical practice nor proposals for rehabilitation of communicative intention in patients. The objective of this article is to present the effects of program for neuropsychological rehabilitation in left handed patient with dynamic aphasia. Severe spatial deficits were detected in this case together with absence of verbal expression. The results of the elaboration and application of the neuropsychological rehabilitation program are shown. The content of the rehabilitation program is presented with relevant examples of the patient executions before, during and after the intervention. We discuss that it is possible to found non common manifestations of syndrome of dynamic aphasia in left-handed subject. The usage of directed neuropsychological rehabilitation could provide positive results.

Keywords: dynamic aphasia; neuropsychological rehabilitation; verbal disturbances; spatial disturbances.

1. Introducción

Los accidentes en la vía pública son los responsables del 70% de las víctimas de traumatismo craneoencefálico, afectando principalmente a la población de adultos jóvenes (Meyer, 1998; Fatigba y Cols., 2011; Klemenc-Ketis y Cols., 2011). La Organización Mundial de la Salud (OMS) refiere que los traumatismos causados por los accidentes de tránsito son la principal causa de muerte en jóvenes de 15 a 29 años de edad. En México se registran cerca de 20 mil muertes por accidentes de tránsito al año, ocupando el séptimo lugar mundial en muertes debido a este tipo de eventos. Una de las consecuencias de estos accidentes son lesiones cerebrales que provocan problemas de salud junto con alteraciones en las funciones psicológicas de los pacientes.

En México la rehabilitación de la persona con daño cerebral sólo se realiza a nivel farmacológico y a nivel de terapia física, sin considerar la importancia de una rehabilitación neuropsicológica especializada. Una intervención de este tipo puede constituir una de las vías para lograr el restablecimiento de la vida psíquica del paciente y una pronta reinserción a la vida social, ya sea al trabajo o escuela en caso de pacientes jóvenes, quienes según las estadísticas son los más propensos a sufrir un accidente que afecte su futuro escolar y laboral. De esta manera, son pocas las opciones a nivel de instituciones particulares que proporcionen rehabilitación neuropsicológica. A nivel público no existen instituciones gubernamentales que garanticen este servicio a quienes no cuentan con recursos económicos para costear los gastos que genera una rehabilitación de este tipo. Se debe considerar que las diversas lesiones pueden alterar, entre otras cosas, el estado de alerta, la memoria, la percepción visual y auditiva, la vida emocional, así como, diversos procesos del lenguaje. Esto significa que, cada paciente presenta problemas diferentes y necesidades especiales. Es por esto que no pueden crearse programas generales de rehabilitación, que resulten útiles para todos los casos de daño cerebral; por el contrario, cada paciente requiere de un programa de rehabilitación diseñado exclusivamente para atender sus necesidades específicas.

En el caso particular de las afasias, no se puede hablar de tratamientos generalizados, debido a que los mecanismos que se ven afectados con cada una de las alteraciones del lenguaje son distintos. Dichos mecanismos pueden ser analizados e identificados solamente a partir de una evaluación neuropsicológica detallada. Desgraciadamente, los neuropsicólogos aún no forman parte de los equipos multidisciplinarios requeridos para el establecimiento de diagnósticos precisos (Bilbao, Jiménez y Palomar, 2005).

En la actualidad, en América Latina, existe poca literatura que documente programas de rehabilitación para sujetos adultos con lesiones cerebrales en general y con las afasias en particular. Lo anterior particularmente se relaciona con el caso de la afasia dinámica que difícilmente puede ser identificado por especialistas que no manejan evaluación neuropsicológica cualitativa. En casos de afasia dinámica, no se observan alteraciones típicas como sucede en caso de afasias motoras y sensoriales. Los pacientes con afasia dinámica no tienen iniciativa propia para desplegar el acto verbal comunicativo, pero son capaces de responder brevemente a preguntas dirigidas hacia ellos. Los aspectos articulatorios y el análisis fonológico del lenguaje se encuentran conservados. La mayoría de las publicaciones relacionada con la descripción de cuadro clínico y propuestas de rehabilitación se pueden encontrar en la tradición neuropsicológica de Luria (Luria, 1969; Tsvetkova, 1996; Akhutina, 2002). Cabe señalar que los autores describen manifestaciones clínicas de la afasia dinámica solamente en pacientes diestros. En los casos de todos los pacientes se describen solamente imposibilidad para desplegar el lenguaje expresivo propio sin referencias de dificultades relacionadas con los aspectos espaciales.

El objetivo de este artículo es presentar los efectos de un programa de rehabilitación neuropsicológica aplicado en una paciente zurda con síndrome de afasia dinámica, quien, además de alteraciones típicas del cuadro presentaba graves alteraciones a nivel de la síntesis espacial. Se presentan los resultados del diseño y aplicación de un programa de rehabilitación neuropsicológica.

2. Método

2.1. Caso clínico

Se trata de una paciente de 21 años, zurda, estudiante del 1° semestre de Fisiatría. El 12 de diciembre del 2010 la paciente sufrió un traumatismo craneoencefálico severo en región cortical anterior, provocado por el efecto de aceleración-desaceleración en accidente automovilístico. La presencia del daño cerebral cortical se demuestra a partir de la TAC (Figura 1 y 2), que reveló lesión frontotemporal izquierda, con captación contralateral y daño en zona medial.

Como consecuencia del trauma craneoencefálico sufrido, la paciente presenta ausencia total de lenguaje espontáneo, dificultad para producir oraciones gramaticales, aplanamiento en su expresión facial, paresia de los miembros superior e inferior izquierdos, dificultades para conservar el equilibrio estando de pie. No hay marcha por lo que se presenta en silla de ruedas, usa pañal porque se rehúsa a ir al baño. De igual forma, se niega a que la bañen y que le laven

los dientes. La paciente no está orientada en tiempo ni espacio: cada vez que se le pregunta la fecha, dice que es marzo del 2009, y cuando se le pregunta en qué lugar se encuentra, responde que se encuentra en la preparatoria y no en el consultorio. Recuerda todos los eventos de su vida pasada pero no recuerda eventos ocurridos desde el día de su accidente. No tiene, incluso, recuerdos del mismo. Se evidencia dificultad para recordar eventos, rostros y nombres nuevos. Muestra cambios de humor durante el día. No se reportan alteraciones de sueño, sólo de apetito, ya que la paciente come mucho, debido a que no siente saciedad.

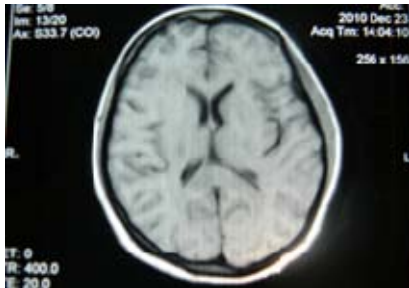

Figura 1. Corte coronal.

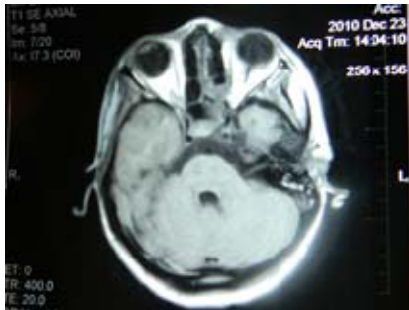


Figura 2. Corte transversal.

2.2. Procedimiento

La evaluación neuropsicológica inicial se llevó a cabo en la Unidad de Neuropsicología del Hospital Universitario de Puebla en 8 sesiones individuales de aproximadamente una hora de duración. Se aplicaron protocolos neuropsicológicos que permitieron establecer el cuadro de afasia de acuerdo con la clasificación de Luria (Quintanar y Solovieva, 2009; Quintanar, Solovieva y León-Carrión, 2011). Además, se realizó registro de EEG con análisis cualitativo estructural de patrones de la actividad eléctrica cerebral. Los datos de ambas evaluaciones fueron contrastadas con el fin de esclarecer el estado funcional de distintos niveles del sistema nervioso central como consecuencia de lesión cerebral.

Una vez establecido el mecanismo central del síndrome que presentaba la paciente, se procedió al diseño y aplicación de un programa de rehabilitación, siguiendo los parámetros propuestos por Luria y Tsvetkova (Luria, 1947; Tsvetkova, 1985; Tsvetkova, 1988; Luria y Tsvetkova, 1981).

Al finalizar la aplicación de dicho programa se realizó una segunda evaluación neuropsicológica, con el fin de contrastar los resultados obtenidos antes y después de dicho programa.

Durante la evaluación neuropsicológica previa y posterior a la aplicación del programa de rehabilitación se utilizaron las siguientes pruebas: Evaluación Neuropsicológica Breve para Adultos (Quintanar y Solovieva, 2009), Protocolo

“Diagnóstico Clínico Neuropsicológico de la Afasia Puebla-Sevilla” (Quintanar, Solovieva y León-Carrión, 2011), el Protocolo de Evaluación de las Funciones Visuales y Espaciales (Solovieva y Quintanar, 2010). Además, se evaluó la actividad intelectual a través de una selección de tareas específicas del Protocolo de Evaluación de la Actividad Intelectual (Zeigarnik, 1981; Tsvetkova, 1996; Quintanar y Solovieva, 2001; Solovieva y Cols., 2001; 2002), tales como lectura, análisis, elaboración de plan y título para textos narrativos y descriptivos, así como análisis de cuadros artísticos.

3. Resultados de la evaluación neuropsicológica inicial

Los resultados de la evaluación neuropsicológica inicial mostraron la conservación del mecanismo que garantiza la adecuada discriminación de los fonemas del idioma. La paciente logró percibir y reproducir sonidos, sílabas y palabras fonemáticamente opuestas, así como cercanas en cuanto al punto y modo de articulación. Asimismo, se identificó una apropiada comprensión de palabras, de instrucciones sencillas y complejas, evidenciando un adecuado nivel funcional de este mecanismo. La sensibilidad táctil fina, así como la precisión de posturas y poses estaba conservada. La paciente logró identificar una serie de objetos de uso común a través de la exploración táctil sin aferentación visual, lo que indica que el análisis y la integración de la información acerca de las características de los objetos obtenidas por esta vía sensorial se encontraban conservadas.

Con respecto a la evaluación del lenguaje, no se observaron dificultades en la comprensión de órdenes y de oraciones simples y complejas. La repetición de palabras y no palabras estaba conservada; tampoco se observaron problemas en la denominación. A pesar de lo anterior, la paciente presentaba serios problemas en la función comunicativa del lenguaje, ya que su lenguaje espontáneo estaba ausente. Durante toda la evaluación, la paciente no se expresaba por iniciativa propia. A las preguntas del evaluador respondía con los monosílabos, “sí”, “no”, “nada” o “no sé”, exclusivamente cuando se le preguntaba algo. A pesar de que la comprensión de estructuras lógico gramaticales complejas estaba conservada, la paciente tenía dificultades sintácticas, ya que no era capaz de establecer el error en oraciones como: “Los niños juegan en el patio de la casa del vecinos” o “El perro labran cuando escucha ruidos extraños. A nivel escrito la paciente se negó a realizar las tareas propuestas. Al final de evaluación, la paciente accede a escribir y se observan dificultades para mantener la forma de las letras y números haciendo que su escritura fue incomprensible.

En tareas de comprensión de textos, la paciente sólo contestaba “no sé” cuando se le preguntaba de qué se trataba el texto, cuando se le hacía preguntas referentes al mismo, se limitó a responder “no”, “no sé” y “nada”. Durante la presentación de diversos cuadros artísticos, ante la consigna de “¿Qué está representado aquí?”, la paciente siempre respondía; “(señalando a la persona o personas de la imagen) ...está esperando”, cuando se le preguntaba que esperaban, ella sólo alzaba los hombros en señal de no saber la respuesta.

Durante la evaluación, la paciente, se mostró apática e inexpresiva, siempre que se le pedía que realizara alguna tarea, se negaba completamente y sólo después de insistirle durante un tiempo accedía a la realización de la misma. La

tabla 1 muestra la ejecución de la tarea de narración, a la cual no accede ni de forma verbal ni escrita.

Tabla 1. *Tarea de narración del protocolo de Afasia “Puebla-Sevilla”.*

Narración ¿Qué hizo usted el día de ayer?
1. (encoge los hombros sin emitir ni una sola palabra)
2. “nada”
Se cambia la consigna ¿De qué tema me quieres hablar?
1. “de nada”

Un dato interesante es el que se puso en evidencia en la evaluación de las funciones espaciales que incluyen procesos de análisis y síntesis. Con respecto a los procesos complejos de análisis espaciales simultáneos, la paciente pudo realizar tareas con contenido espacial de forma verbal, ya que fue capaz de decodificar las estructuras gramaticales con preposiciones espaciales y lógicas. Tampoco se observaron dificultades en el uso de preposiciones en construcciones comparativas, atributivas y genitivas ni en la comprensión de oraciones complejas subordinadas.

En lo que se refiere a síntesis espaciales en el plano perceptivo, se observaron severas dificultades en la copia de modelos gráficos, tales como la copia de una casa, la copia de la Figura de Rey, la copia de secuencia gráfica, etc. Dichas dificultades se relacionaron con la desintegración y desproporción del modelo. Asimismo, la paciente mostró severas dificultades para reconocer animales y objetos enmascarados en el plano perceptivo. Otra dificultad que presentó fue al momento de realizar tareas constructivas, como el modelaje de cubos, tangram, rompecabezas, etc. Estas tareas fueron inaccesibles para la paciente que no logró completar la tarea, aún con la fragmentación del modelo. Se observó la tendencia a copiar el modelo invertido (de cabeza), esto es, la paciente ejecutaba la copia distorsionada del modelo y con una rotación de 180°. La figura 4 muestra dicha rotación.




Figura 4. *Modelo de figura de tangram y copia del mismo por parte de la paciente.*

Como conclusión, a partir de los resultados de la evaluación se estableció el diagnóstico de afasia dinámica con alteración severa de síntesis espaciales.

Registro y análisis de EEG.

Para corroborar los datos de la evaluación neuropsicológica con el estudio electrofisiológico y para valorar el estado funcional de la corteza y las estructuras subcorticales en la paciente, se realizó un registro de EEG con análisis cualitativo visual de la actividad cerebral eléctrica. Dicho estudio se aplicó seis meses después del estudio de tomografía. La descripción y análisis del electroencefalograma fue realizado por una experta en electrofisiología «a ciegas», es decir, sin poseer información acerca de la localización y carácter del trauma cerebral. El registro de EEG se realizó con ayuda de la instalación computacional NICOLET (USA) con frecuencia de bandas de 0,5 a 30 Hz desde los sectores occipitales (O1,2), parietales (P3,4), centrales (C3,4), frontales (F3,4), temporales anteriores (T3,4) y temporales posteriores (T5,6). Se aplicó el sistema estándar 10-20% de registros simétricos para el hemisferio derecho e izquierdo. El EEG se registró en estado de reposo con ojos cerrados y en condiciones de aplicación de pruebas funcionales de hiperventilación y fotoestimulación. Para la fotoestimulación se utilizaron estímulos luminosos con la intensidad equivalente a 0,1 J. La frecuencia de señales luminosas ante fotoestimulación se medía automáticamente de 4 a 12 HZ con paso de 1 Hz ante duración de una serie de frecuencias de 5 a 10 segundos con los intervalos de 10 segundos entre las series. El análisis de patrones de EEG se realizó con ayuda del uso de montaje bipolar y monopolar (con electrodos auriculares ipsilaterales).

Para caracterizar los patrones de la actividad eléctrica cerebral de la paciente se utilizó el esquema de descripción y análisis de patrones EEG (Lukashevich, Machinskaya y Fishman, 1999). De acuerdo con este esquema, los patrones visuales homogéneos, de acuerdo con su significado funcional se agrupaban en unidades estructurales o bloques cerebrales. Dichos bloques o unidades caracterizan el estado de los sistemas productores de ritmos en la corteza cerebral junto con cambios en otros niveles que se pueden observar en los estados cerebrales. El nivel funcional de la corteza se establece de acuerdo con los parámetros del ritmo de base. Los cambios generales cerebrales de la actividad cerebral eléctrica que se establecen de acuerdo a los patrones difusos desviados no presentan localización precisa. Los patrones desviados en sectores específicos cerebrales se determinan de acuerdo a la presencia o ausencia de desviaciones focales de la actividad eléctrica en uno, dos o tres registros cercanos en uno de los hemisferios cerebrales. El estado de las estructuras subcorticales regulatorias de diversos niveles se establece de acuerdo con los patrones anormales desviados bilaterales sincronizados, de diversa localización.

En el caso de nuestra paciente se ha registrado ritmo alfa regular modulado con frecuencia de 10, 11 Hz por segundo con amplitud de 40 a 70 Mcv que predomina en los sectores occipitales y parietales. La amplitud y representación del ritmo de base fue mayor en el hemisferio izquierdo. Ante fotoestimulación rítmica con la frecuencia de 10 a 11 Hz se observó reacción de arrastre del ritmo de base (photo driving reaction). Durante la prueba con hiperventilación no se observaron cambios en el ritmo alfa. Ante la prueba de apertura de ojos se observó la reacción de desincronización del

ritmo alfa. El análisis cualitativo de los parámetros del ritmo alfa permitió constatar la ausencia de estados patológicos en los sistemas ritmógenos de la corteza cerebral. La presencia de asimetría del lado izquierdo del ritmo básico concuerda con datos de mayor activación de la corteza del hemisferio derecho en comparación con el hemisferio izquierdo (Glass, Butler y Carter, 1984).

En el EEG de la paciente no fueron detectados rasgos de cambios difusos en la actividad eléctrica cerebral ni desviaciones en la actividad eléctrica relacionados con disfunciones en las estructuras del tronco u otros niveles de las estructuras profundas. Al mismo tiempo, se observaron cambios en el estado funcional de los sectores corticales fronto centrales del hemisferio derecho en forma de grupos de oscilaciones lentas con frecuencia de 6 Hz por segundo (Figura 3). Estos cambios se incrementan durante las pruebas de hiperventilación. El carácter de los cambios locales en la actividad eléctrica cerebral permite suponer que la causa de cambios en las redes neuronales corticales ante el trauma es en el decremento de la llegada de señales hacia la corteza cerebral debida a lesiones en el funcionamiento de la sustancia blanca. En otras palabras, se trata de alteraciones en las vías conductoras córtico-corticales y córtico-subcorticales. Dicha suposición, se hace sobre la base de datos conocidos acerca de los mecanismos de generación de oscilaciones lentas en la corteza cerebral (Steriade, Gloor, Llinas, Da Silva y Mesulam, 1990).

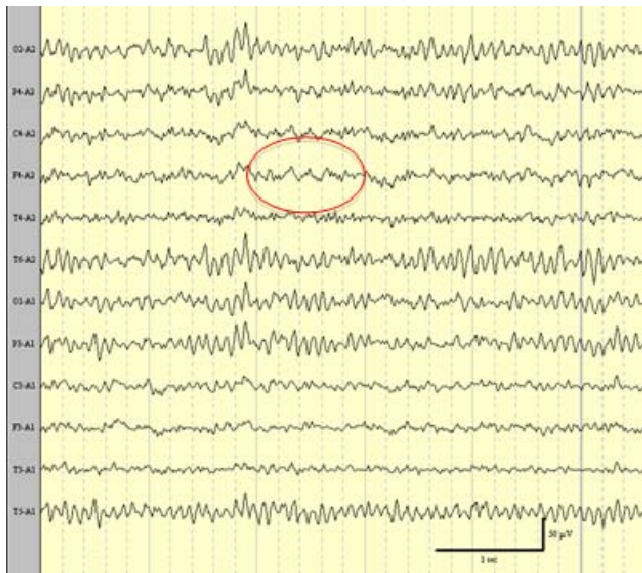


Figura 3. Grupo de ondas theta en regiones frontales y centrales del hemisferio derecho, durante la actividad de fondo.

4. Programa de Rehabilitación Neuropsicológica

El programa de rehabilitación neuropsicológica fue creado a partir de las necesidades de la paciente para superar las dificultades dinámicas del lenguaje expresivo tanto verbal como escrito, así como de las alteraciones visuoespaciales a nivel perceptivo. El programa estuvo estructurado en tres etapas, organizadas a partir de diversas tareas que seguían un grado de complejidad creciente; primero se presentaron tareas sencillas y posteriormente se le presentaron tareas más

complejas. En cada tarea se aportó una base orientadora de la acción, por medio de tarjetas de apoyo que contenían instrucciones y/u opciones de respuestas correspondientes a la tarea en curso. La tabla 2 del anexo muestra las etapas y algunas tareas y ejemplos que conformaron el programa de rehabilitación.

5. Resultados de la evaluación final

Una vez aplicado el programa de rehabilitación, se llevó a cabo una segunda evaluación neuropsicológica. En la evaluación se observaron notorias mejorías en las habilidades visuoespaciales y aspectos dinámicos del lenguaje expresivo tanto verbal como escrito. Con el objeto de mostrar dichas mejorías se presenta la diferencia de actuación en las evaluaciones anterior y posterior a la aplicación del programa de rehabilitación.

Las figuras 5 y 6 muestran la copia de una secuencia gráfica y de la casa, antes y después del tratamiento. En dichas ejecuciones, se observa una mejoría en la calidad del trazo, así como una mejor integración, proporción y distribución de todos los elementos perceptivo visuales.




Figura 5. Copia y continuación de secuencia gráfica antes y después del programa de rehabilitación.






Figura 6. Copia de casa antes y después del programa de rehabilitación.

En el dibujo libre también se observaron mejorías, ya que la paciente fue capaz de representar de mejor manera las características esenciales de los animales (ver figura 7). La figura 8 muestra las dos versiones del dibujo libre de una mesa. Se puede apreciar que si bien en la primera evaluación la paciente era incapaz de integrar los elementos en el plano gráfico, en la segunda evaluación la paciente logra integrar e intenta representar la profundidad. Por último, la figura 9 nos muestra el dibujo libre de un reloj, en el cual, se observan mejorías en la disposición y escritura correcta de los números que conforman el mismo.



Figura 7. Dibujo libre de animales, se presenta el antes y el después del programa de rehabilitación, en ambas ejecuciones, la paciente dibujo un caballo (señalado con el círculo rojo).



Figura 8. Dibujo libre de una mesa, antes y después del programa de rehabilitación.




Figura 9. Dibujo libre de reloj, antes y después del programa de rehabilitación.

En lo que se refiere a la escritura, se evidencian mejorías, ya que la paciente logró utilizar la estrategia proporcionada a lo largo del programa de rehabilitación. Antes de escribir una palabra, la paciente hace el análisis fonemático de la misma, para determinar el número de letras que necesita y pide que una persona le dibuje los campos correspondientes de la palabra. De esta manera procede a la escritura de la palabra o palabras deseadas (ver Figura 10). Al mismo tiempo, se observa una mayor fluidez en la escritura de dichas palabras.

En la expresión oral se observaron avances importantes, ya que la paciente, accede a una conversación común sobre temas propios con ayuda de preguntas del interlocutor. En la Tabla 3 se observa la narración oral que la paciente logró producir después del programa de rehabilitación.

¿Me gusta mucho bailar?
Me gusta.

LA MÚSICA
LA COMIDA
BAILAR
MONTAR A CABALLO
JUGAR
DESCUBRIR COSAS

Figura 10. Escritura antes y después del programa de rehabilitación.

Tabla 3. Tarea de narración después del programa de rehabilitación.

Narración ¿Qué hizo usted el día de ayer?
1. "Me desperté y bajé a desayunar con mi mamá y mi hija; desayunamos huevo. Después le ayude a mi mamá a bañar a Jimena; también me ayudaron a bañarme. Mi mamá llevo a mi hija a la escuela y yo me quedé viendo televisión. Después comí con mi papá y mis hermanos que llegaron a visitarme. Mi hermana me ayudó con la tarea de mi hija. Después me ayudaron a hacer mi terapia física: ya puedo caminar sin usar tanto el bastón. Todavía me cansó, pero tengo que hacerlo por mi hija".

Recordaremos que toda la producción espontánea de la paciente consistía en palabras “sí”, “no”, “no sé”. Después de aplicar el programa de rehabilitación, la paciente pudo participar en diálogos, saludar y preguntar por iniciativa propia. De igual modo, la paciente hacía chistes y bromas acerca de sus propias dificultades, lo cual fue impensable al inicio del proceso de rehabilitación.

En la Tabla 4 se muestra un ejemplo de su ejecución en una tarea de análisis verbal de cuadros artísticos antes y después del programa de rehabilitación. En el ejemplo se observa que la paciente muestra un cambio importante en la producción de su expresión verbal que se caracteriza por una expresión más rica y una buena organización sintáctica.

Tabla 4. Tarea del protocolo de actividad intelectual.

¿Qué está representado aquí?		
Cuadro artístico	Evaluación inicial	Evaluación final
	(señala a la niña) “está esperando”	“Está imagen representa una ciudad antigua y está niña (señala a la niña) vende las flores que carga en su canasta, tal vez, va de lugar en lugar ofreciendo sus flores a la gente que se encuentra”.
Una niña con una canasta de flores.	(se le pregunta qué es lo que espera la niña) “(la paciente levanta los hombros).. no sé”.	

En cuanto a las tareas de construcción, observamos que la paciente fue capaz de realizar la construcción de una figura de tangram de manera correcta y sin la rotación que se presentaba en la primera evaluación. Así mismo, es importante señalar que la paciente ya no hizo uso del plano cartesiano como apoyo para realizar la construcción a partir del modelo. La figura 11 muestra las dificultades durante la evaluación inicial, para construir la figura con el modelo presente, así mismo, se muestra la superación del error en la misma tarea en la evaluación final.




Figura 11. Construcción de un modelo de una figura del tangram, antes y después del programa de rehabilitación.

Otra tarea de construcción, en las que se observaron cambios positivos, fue el armado de los cubos de Kohs (Figura 12). En las sesiones iniciales, la paciente, no logró realizar la copia del modelo que se le presentó. La principal dificultad consistió en que la paciente fue incapaz de determinar la forma correcta en que tenía que acomodar cada cubo por separado para lograr armar el modelo completo. Al final del proceso de rehabilitación, la paciente fue capaz de acomodar con exactitud cada cubo según el modelo, sin necesidad del uso del plano cartesiano (apoyo con flechas y cuadrantes).




Figura 12. Construcción de un modelo de cubos de Kohs, antes y después del programa de rehabilitación (mismo modelo durante las evaluaciones).

En la construcción de modelos con cerillos se observaron mejoras, ya que en el inicio de rehabilitación, la paciente evidenciaba serios problemas para realizar la copia correcta del modelo. La principal dificultad era que la paciente tendía a simplificar el modelo y a rotarlo completamente. En las sesiones finales, la paciente logró la copia correcta del modelo; además fue capaz de verbalizar cuántos cerillos necesitaba para construir el modelo exacto, así como planear su ejecución antes de iniciar (Figura 13).




Figura 13. Construcción del modelo de una casa armada con cerillos, antes y después del programa de rehabilitación.

Es importante resaltar que la paciente no sólo presentó mejoras en la realización de tareas neuropsicológicas, sino también a nivel de actividades personales, ya que en la actualidad es más independiente. La paciente comenzó a interactuar más con los miembros de su familia, ayudar en las tareas del hogar así como en el cuidado de su hija. Con respecto a su persona se observaron mejoras, debido a que la paciente abandonó la silla de ruedas, accediendo a caminar y a realizar ejercicios físicos. Cabe recordar que en la evaluación inicial se trató de una paciente apática, desinteresada y con actitud negativa para realizar acciones de comunicación.

6. Discusión

Después de los trabajos de Broca (1865) se pensaba que el hemisferio derecho era dominante para el lenguaje en sujetos zurdos. Sin embargo, estudios llevados a cabo durante los

últimas tres décadas han demostrado que estos pacientes no tienen una representación invertida de las funciones cognitivas en el cerebro (Goodglass y Quadfasel, 1954; Hécaen y Cols., 1971). De hecho, la mayoría de los informes publicados han encontrado que entre el 96 a 99% de los diestros y únicamente en el 60% de los zurdos, es en el hemisferio izquierdo dónde se localiza de manera principal esta función neurológica. Del resto de los zurdos (40%), la mitad tiene dominancia mixta y la otra mitad tienen dominancia del hemisferio derecho (Hécaen y Sauguet, 1971; Damasio y Cols., 1982; Alexander y cols., 1989; Giorgis Guarachi y Cols., 2001). Esto ayuda a explicar por qué los zurdos usualmente desarrollan afasia después de una lesión en el hemisferio izquierdo, pero que las alteraciones que muestran puede ser leves y tener un mejor pronóstico en casos de dominancia mixta (Damasio y Cols., 1982). Además, la naturaleza de la afasia en estos pacientes es mixta y atípica en comparación con los síndromes afásicos clásicos visto en los diestros con un daño focal del hemisferio izquierdo. En la mayoría de las afasias que siguen a un daño en el hemisferio derecho, la comprensión verbal está relativamente intacta. Además, los zurdos afásicos con compromiso del hemisferio derecho, por lo general, presentan graves alteraciones visuo-espaciales análogas a los diestros con lesiones del hemisferio derecho.

Nuestra paciente zurda, con lesión frontal bilateral, se caracterizó tanto por un cuadro afásico particular, como por presencia de graves alteraciones visuo-espaciales. En la evaluación inicial, se observó distorsión de las formas tanto en sus dibujos como en su escritura, así como problemas durante la construcción por modelo, debido a la desintegración y rotación de los modelos que se le presentaban. Al finalizar el programa la paciente era capaz de dibujar y escribir sin las distorsiones iniciales. Asimismo, logró construir la copia de modelos sin rotación y de forma adecuada sin los apoyos que se le presentaron como orientación durante la rehabilitación. Estas mejorías sirvieron para que la paciente lograra desplazarse y orientarse tanto dentro como fuera de su casa, volviéndola más independiente.

Con respecto a la afasia, Luria (1978) propuso una clasificación conforme al mecanismo básico que subyace a cada una de ellas, esto es, por el complejo sindrómico que las acompaña así como por su estructura psicológica (Quintanar, 1994). Tsvétkova (1977) señala que la base de la afasia dinámica es la afectación del programa psicológico del enunciado o del proceso creativo de los esquemas internos de la enunciación. La lectura y la escritura, como actos senso-motores, no se afectan, aunque en ocasiones la escritura, como actividad articuladora escrita, productiva y compleja, sí resulta alterada. El déficit central en la afasia dinámica consiste en ausencia de iniciativa comunicativa; en algunos casos, los pacientes también revelan ausencia de espontaneidad motora. Los pacientes, además de falta de iniciativa, pueden presentar torpeza y lentitud en los andares y movimientos junto con la inexpresividad facial. Durante la evaluación inicial, ¿se registraron? precisamente estas dificultades en la paciente. La comprensión del lenguaje no estaba alterada, sin embargo, existían serias dificultades al momento de pasar de las formas productivas del lenguaje. A lo largo del programa de rehabilitación se observaron mejorías con respecto al lenguaje expresivo y espontáneo de la paciente, logrando sustituir los monosílabos por oraciones complejas al momento de realizar las tareas. El lenguaje espontáneo de la paciente resultó más

coherente y productivo, ya que en varias ocasiones era la paciente quien abría el diálogo al iniciar las sesiones de rehabilitación y durante las mismas. Son precisamente estas las características de los pacientes con afasia dinámica reportados en otros estudios (Luria, 1975; Tsvetkova, 1988; Akhutina, 2002).

En el caso presentado se trata de una afasia dinámica en una paciente zurda. A pesar de que en la literatura se han descrito casos de afasia dinámica en sujetos diestros con lesión en el hemisferio derecho (Akhutina, 2002), en el caso de nuestra paciente se observó el mismo cuadro clínico pero provocado por una lesión derecha. Esta afirmación se corrobora, por un lado, por la presencia de alteraciones espaciales severas, por otro, por datos obtenidos en el estudio electrofisiológico. A pesar de que en tomografía predomina el daño del lado izquierdo, la paciente presenta hemiparesia también del lado izquierdo. Los datos de EEG señalan presencia de patrones eléctricos desviados en el hemisferio derecho.

Una explicación probable de los cambios observados en el estado funcional después del trauma cerebral puede ser el decremento de la intensidad en la circulación sanguínea local (Akira, Golan, Melamed, Pascual-Marqui y Friedman, 2005). En este trabajo, así como en nuestro estudio, se han observado cambios locales (sin cambios difusos) en EEG de los pacientes en forma de incremento de representación de oscilaciones lentas, cuya fuente se encontraba en la corteza. El análisis de metabolismo realizado a través del método SPECT (Single Photon Emission Computed Tomography – SPECT) identificó en las mismas zonas corticales decremento de circulación sanguínea local. Ambas hipótesis son probables en nuestro caso. El decremento de la conducción de impulsos a través de la sustancia blanca y el decremento de la circulación sanguínea local se relacionan entre sí. En este caso, el decremento local del metabolismo puede ser no la causa, sino una consecuencia de cambios en el funcionamiento de las redes neuronales. De esta forma, el análisis visual del electroencefalograma de fondo ha permitido obtener información acerca del decremento de la activación funcional de las redes funcionales en los sectores fronto-centrales del hemisferio derecho. Dichos cambios, pueden ser la causa de alteraciones motoras del lado izquierdo en la paciente (hemiparesia que presentaba en los estadios iniciales de la evaluación neuropsicológica), así como de las alteraciones cognitivas y emocionales reportadas. En algunos trabajos se reporta la presencia de problemas de lenguaje en sujetos zurdos ante lesiones en el hemisferio derecho (Van Strien, Bouma, 1988; Tzourio, Crivello, Mellet, Nkanga-Ngila y Mazoyer 1998; Knecht y Cols., 2000). En estos trabajos se ha mostrado que en sujetos zurdos las funciones motoras del lenguaje pueden estar relacionadas con el funcionamiento del hemisferio derecho y no del hemisferio izquierdo. A pesar de que en la tomografía se observa una lesión en el hemisferio izquierdo, todo el cuadro clínico de alteraciones que se presentan concuerda con la información obtenida a partir del análisis cualitativo visual de EEG.

Nuestro programa de rehabilitación se estructuró conforme a la metodología de la escuela histórico-cultural, bajo los principios de los seguidores de Luria (Tsvetkova, 1977, 1988, 1996; Quintanar, 1998, 1999) y enriquecido con las propuestas de la teoría de la actividad (Talizina, 2009; Talizina, Solovieva y Quintanar, 2010). La rehabilitación neuropsicológica basada en dicha metodología constituye una

propuesta novedosa en México y en otros países. Siguiendo con lo planteado por Chastinet y Cols. (2011), creemos que el diagnóstico diferencial cumple un papel primordial para un adecuado proceso de rehabilitación. Por lo tanto, el éxito de dicho programa de rehabilitación se derivó del correcto análisis cualitativo de los resultados durante la primera evaluación, como de la correcta detección del factor primario afectado, así como de las alteraciones secundarias que presentó la paciente.

Para la creación del programa de rehabilitación fue necesario observar la forma en que la paciente realizaba las tareas propuestas durante la evaluación. El análisis cualitativo de los errores proporcionó información acerca de la naturaleza específica de las dificultades que presentaba la paciente. El diagnóstico preciso proporcionó las bases para crear estrategias y elegir tareas que se fueron aplicando durante la rehabilitación. Consideramos que la utilización de tareas visuales y constructivas en las etapas iniciales del programa de rehabilitación le permitió a la paciente recuperar la iniciativa comunicativa y actualizar categorías gramaticales y estructuras sintácticas desplegadas. Durante la rehabilitación se utilizaron diversas formas de orientación externa brindada por el terapeuta, entre otras, tarjetas de orientación con características esenciales de la ejecución (Talizina, 2000). Dichas tarjetas de orientación fueron un apoyo fundamental, pues de ellas dependía la planificación, la ejecución, el control y autocontrol durante la realización de las tareas que se le pedían. De esta forma, la paciente accedió al objetivo de la actividad, relacionándolo con los resultados que se esperaban, los procedimientos para la solución de las tareas, las condiciones, etc. Al principio del programa, fue necesario utilizar varias tarjetas de apoyo para la realización de una sola tarea. Conforme pasaban los meses, la paciente ya no necesitó las tarjetas y logró la planeación y ejecución de las tareas por ella misma.

Finalmente, consideramos que nuestros resultados demuestran la efectividad de una aproximación interdisciplinaria, en particular el uso de métodos neuropsicológicos junto con los datos de estudio electrofisiológico para análisis de casos clínicos individuales. En estos casos, el análisis cualitativo visual de electroencefalograma constituye una herramienta que corrobora la naturaleza de dificultades que surgen como consecuencia de la lesión cerebral. Por lo tanto, consideramos que la aplicación del análisis visual del EEG, así como un análisis cualitativo de los resultados durante la evaluación neuropsicológica, es de gran utilidad para la integración del diagnóstico diferencial ante la presencia de un daño cerebral, así como para otras patologías o trastornos del desarrollo (Rodríguez y Cols., 2011; Delgado y Cols., 2011).

7. Conclusiones

En el estudio se confirma que la aplicación del programa de rehabilitación neuropsicológica en base a los datos de una evaluación interdisciplinaria (neuropsicológica y electrofisiológica) conduce a una recuperación importante de las funciones psicológica que se pierden como consecuencia de daño cerebral. La evaluación permitió detectar el cuadro de afasia dinámica en una paciente zurda; se trata de una afasia dinámica atípica, en la cual las dificultades verbales se acompañan por graves defectos visuo-espaciales. Las dificultades verbales y espaciales pueden ser mejoradas a

partir de un programa de rehabilitación orientado que aborde ambas dificultades de manera conjunta. Se confirma la efectividad del análisis visual del EEG, así como un análisis cualitativo de los resultados durante la evaluación neuropsicológica para la integración del diagnóstico individual diferencial ante la presencia de un daño cerebral.

Referencias

- Akhutina, T.V. (2002). *Análisis neuropsicológico de la afasia dinámica*. Moscú: Terevinf.
- Akira, K., Golan, H., Melamed, I., Pascual-Marqui, R., y Friedman, A. (2005). Focal Cortical Dysfunction and Blood-Brain Barrier Disruption in Patients With Postconcussion Syndrome. *Journal of Clinical Neurophysiology*, 22, 1-9.
- Alexander, M.P., Hiltbrunner, B., y Fischer, R.S. (1989). Distributed anatomy of transcortical sensory aphasia. *Archives of Neurology*, 46(8), 885-892.
- Bilbao, B.A., Jiménez, C.M., y Palomar, F.M. (2005). *Guía para familias*. España: FEDACE.
- Broca, P. (1865). Sur la faculté du langage articulé. *Bulletin Sociology and Anthropology*, 6, 337-393.
- Chastinet, J., Morais, C., y Solovieva, Y. (2011). Rehabilitación de un caso de afasia acústico-mnésica como resultado de un trauma craneoencefálico: un abordaje Luriano. *Revista Neuropsicología Latinoamericana*, 3(1), 27-39.
- Damasio, A.R., Damasio, H., y Rizzo, M. (1982). Aphasia with nonhemorrhagic lesions in the basal ganglia and internal capsule. *Archives of Neurology*, 39(1), 15-24.
- Delgado, A., Quintanar, L., Solovieva, Y., y Machinskaya, R. (2011). Correlación neuropsicológica y electrofisiológica en niños escolares con TCE. *Revista Chilena Neuropsicología*, 6(2), 99-107.
- Fatigba, O.H., Mensah, E., Salako, A.A., Babio, R., Mensa Savi De Tove, K., y Gandaho, P. (2011). Clinical and radio-anatomical aspects of traumatic brain injuries after road crash at one hospital, *Benin. Tunis Medicine*, 89(11), 837-40.
- Giorgis, G.M., Rohde, C.G., Bravo, M.M., y Vielma, P.J. (2001). Afasia Cruzada. *Revista Neurología Argentina*, 26, 123-25.
- Glass, A., Butler, S.R., y Carter, J.C. (1984). Hemispheric asymmetry of EEG alpha activation: effects of gender and familial handedness. *Biological Psychology*, 19(3), 169-187.
- Goodglass, H., y Quadfasel, F.A. (1954). Language laterality in left-handed aphasics. *Brain*, 77(4), 521-548.
- Hécaen, H., y Sauguet, J. (1971). Cerebral dominance in left-handed subjects. *Cortex*, 7, 19-48.
- Hécaen, H., De Agostini, M., y Monzon-Montes, A. (1981). Cerebral organization in left-handers. *Brain Language*, 12, 261-284.
- Klemenc-Ketis, Z., Bacovnik-Jansa, U., Ogorevc, M., y Zersnik, J. (2011). Outcome predictors of Glasgow Outcome Scale score in patients with severe traumatic brain injury. *Ulusal Travma ve Acil Cerrahi Dergisi*, 17(6), 509-515.
- Knecht, S., Dräger, B., Deppe, M., Bobe, L., Lohmann, H., Flöel, A., Ringelstein, E.B., y Henningsen, H. (2000). Handedness and hemispheric language dominance in healthy humans. *Brain*, 123(12), 2512-2518.
- Lukashevich, I.P., Machinskaya, R.I., y Fishman, M.N. (1999). The EEG-EXPERT Automatic Diagnostic System. *Biomedical Engineering*, 33(6), 302-307.
- Luria, A.R. (1975). *Bases de neurolingüística*. Moscú: Universidad Estatal de Moscú.
- Luria, A. R. (1978). *El cerebro en acción*. Barcelona: Fontanella.
- Meyer, A. A. (1998). Death and disability from injury: a global challenge. *The Journal of Trauma and Acute Care Surgery*, 44(1), 1-12.
- Quintanar, L. (1994). *Modelos neuropsicológicos en afasiología. Aspectos teóricos y metodológicos*. México: BUAP.
- Quintanar, L., y Solovieva, Y. (2001). *Métodos de Rehabilitación en la Neuropsicología del Adulto*. México: Universidad Autónoma de Puebla.
- Quintanar, L. y Solovieva, Y. (2002). Análisis Neuropsicológico de las Alteraciones del Lenguaje. *Revista de Psicología General y Aplicada*, 55(1), 67-87.
- Quintanar, L., y Solovieva, Y. (2009). *Evaluación neuropsicológica breve para adulto*. México: Universidad Autónoma de Puebla.
- Quintanar, L., Solovieva, Y., y León-Carrión, J. (2011). *Diagnóstico clínico de la afasia Puebla-Sevilla*. México: Universidad Autónoma de Puebla.

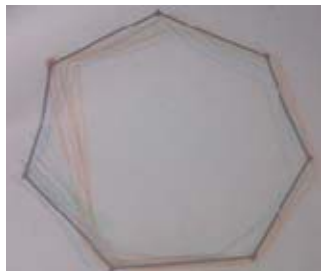REHABILITACIÓN NEUROPSICOLÓGICA EN AFASIA DINÁMICA

- Rodríguez, F., Solovieva, Y., Bonilla, R., Pelayo, H., y Quintanar, L. (2011). Rehabilitación neuropsicológica en un caso de afasia semántica. *Revista Neuropsicología Latinoamericana*, 3(2), 39-49.
- Steriade, M., Gloor, P., Llinas, R.R., Lopes da Silva, F.H., y Mesulam, M.M. (1990). Report of IFCN Committee on Basic Mechanisms: Basic mechanisms of Cerebral Rhythmic Activities. *Electroencephalography and Clinical Neuro-physiology*, 76, 481-508.
- Talizina, N.F. (2000). *Manual de Psicología Pedagógica*. México: Universidad Autónoma de San Luis Potosí.
- Tsvetkova, L. (1977). *Reeducación del lenguaje, la lectura y la escritura*. Barcelona: Fontanella.
- Tsvetkova, L. (1988). *Afasia y enseñanza rehabilitatoria*. Moscú: Enseñanza.
- Tsvetkova, L. (1996). *Cerebro e Intelecto*. Moscú: Educación.
- Tzourio, N., Crivello, F., Mellet, E., Nkanga-Ngila, B. y Mazoyer, B. (1998). Functional Anatomy of Dominance for Speech Comprehension in Left Handers vs Right Handers. *Neuroimage*, 8(1), 1-16.
- Van Strien, J.W., y Bouma, A. (1988). Cerebral organization of verbal and motor functions in left-handed and right-handed adults: effects of concurrent verbal tasks on unimanual tapping performance. *Journal of Clinical and Experimental Neuropsychology*, 10(2), 139-5.
- Zeigarnik, B.V. (1981). *Psicopatología*. Madrid: Akal.

Tabla 2. *Etapas, algunas tareas y ejemplos del programa de rehabilitación.*


Etapa 1
<i>Objetivos generales:</i> Recuperar la imagen visuo-perceptiva de objetos. Trabajar con el lenguaje desplegado de la paciente, favoreciendo la función comunicativa.
<i>Plano:</i> Visual y constructivo
<u>Tareas</u>
Trabajo de identificación, de construcción y de imágenes incompletas. Las imágenes se presentan divididas y la paciente debe encontrar la mitad faltante entre una amplia gama de opciones de objetos posibles. Primero se presentan imágenes simples como por ejemplo figuras geométricas y posteriormente se le proporcionan figuras simétricas (fachadas sencillas de casas, trastes, verduras, muebles, frutas) primero más simples y después más complejas y con un grado de similaridad mayor con el target (rostros humanos y de animales, etc.).
Descripción de láminas temáticas. La paciente debe describir o nombrar, a partir de preguntas que plantea el psicólogo, cada uno de los elementos que constituyen la lámina. Posteriormente, la paciente debe formular el tema (título) de la lámina. Al principio se le muestran láminas con pocos estímulos, pero subsiguientemente se le presentan otras láminas con más estímulos y situaciones menos comunes.
Percepción selectiva de figura y fondo. La paciente tiene que percibir figuras sobre fondos variados. El objetivo de la tarea es que la paciente determine tanto las figuras como el fondo. Se comienza la tarea presentando láminas de pocos estímulos y, dependiendo de la ejecución de la paciente, se complejiza la tarea mediante la presentación de láminas con más estímulos que formen una figura.
Trabajo con figuras superpuestas y enmascaradas. Se proporcionan láminas de figuras superpuestas, las cuales tapan u ocultan otras, por lo que se perciben a diferentes niveles de profundidad, unas delante de otras. El objetivo es que la paciente encuentre todas las figuras que conforman la lámina. Se le dan opciones de nombres objetos escritos en tarjetas para facilitar su identificación.
Descubrimiento de objetos a partir de sus contornos ocultos. Se le muestra a la paciente una hoja en la cual hay figuras formadas por “puntos“. A simple vista no se aprecian las figuras por lo que la paciente debe de observar atentamente y encontrar la figura oculta.
Identificación de objetos a partir de sus sombras y siluetas. Se muestra la figura de un objeto junto con alternativas de respuesta. Cada alternativa es la sombra (o silueta) de un objeto distinto. La paciente debe elegir y señalar la sombra que corresponde con la figura.
Tareas constructivas a partir de un modelo. El objetivo de la tarea es construir figuras de tangram, con apoyo del plano cartesiano (tarjeta con coordenadas y flechas que separan cuadrantes) que sirve de ayuda para que la paciente se oriente y logre la construcción correcta de la figura.
Etapa 2
<i>Objetivo general:</i> Reestablecer el dibujo y el lenguaje escrito, mejorar aspectos expresivos del lenguaje durante la realización de actividades.
<i>Plano:</i> Perceptivo y escrito
<u>Tareas</u>
Introducción del dibujo de contornos. La paciente debe reconocer figuras geométricas, dibujadas en el suelo, en el pizarrón y en hojas grandes de papel. La tarea consiste en trazar el contorno sobre la misma línea base, par alo cual la paciente realiza inicialmente movimientos amplios con las manos. Posteriormente, se pasa a los

espacios gráficos más reducidos. La paciente sigue con su dedo el contorno de una figura geométrica que ocupa toda una hoja tamaño carta. Más adelante la paciente dibuja líneas en color sobre la figura de muestra. En todo momento la paciente tiene que ir narrando las alternativas de ejecución, así como señalar sus pasos antes de ejecutarlos. Al final, la paciente verifica la ejecución propia con ayuda del rehabilitador.



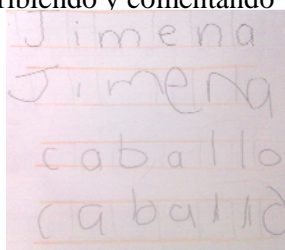
Posteriormente, se muestra el modelo de la figura geométrica que la paciente debe copiar. Durante la copia la paciente debe pronunciar en voz alta las instrucciones. En el caso de dificultades, el psicólogo ayuda y da ejemplos de instrucciones que son repetidas por la paciente.

Más adelante, se dan ejemplos de dos figuras geométricas de diferentes tamaños que ocupan toda la hoja para la copia, siguiendo su propia instrucción. Se realiza la misma actividad con el dibujo de figuras simétricas y con letras del abecedario.



Escritura de letras. En una hoja se traza una línea roja y sobre ella se escriben aquellas letras manuscritas que ocupan un mismo espacio (no rebasan la línea base): *m, s, o, r*, etc. Se le presenta el modelo a la paciente y se le pide que lo copie, respetando la línea roja. A continuación se traza otra línea roja en una hoja diferente y se escriben las letras cuyo contorno sobrepasa hacia abajo la línea base: *p, q, y, g*, etc. Una última versión consiste en trabajar con un modelo en el que las letras escritas sobre la línea roja rebasan la línea base desde arriba: *d, h, l, t, b, k*, etc. El procedimiento es el mismo en los tres casos. Se comentan en voz alta las semejanzas y las diferencias espaciales (del contorno) de estas letras.

Estructura de letras en palabras. Sobre una línea roja, se trazan espacios (cuadrados) correspondientes al número de letras que componen una determinada palabra. Se le pide a la paciente que a partir del modelo realice una copia describiendo y comentando los detalles de sus ejecuciones.



<p>Construcción de figuras geométricas con palillos con la copia posterior en la hoja. Se utilizan diversos modelos de tangram que la paciente tiene que copiar en una hoja cuadriculada.</p>
<p>Etapa 3</p>
<p><i>Objetivo:</i> Desplegar la expresión verbal y mejorar aspectos sintácticos y gramaticales del lenguaje. <i>Plano:</i> Lenguaje externo oral con apoyos materializados</p>
<p><u>Tareas</u></p>
<p>Trabajo con verbos. El psicólogo produce un verbo que corresponda a una de diversas láminas temáticas. La paciente debe elegir la lámina que corresponde al verbo pronunciado. Después se le pide a la paciente que genere oraciones con otros verbos que pueden ser usados para caracterizar otras acciones con el mismo objeto. Además de la elaboración de la oración, se le pide a la paciente que represente la acción con el objeto con ayuda del psicólogo. Por último se le pide que genere oraciones a partir de la observación de las láminas que se mostraron en un principio.</p>
<p>Verificación de errores en oraciones. La paciente tiene que producir una oración gramaticalmente correcta, a partir de palabras que se le proporcionan en tarjetas y sin añadir ni quitar ninguna de ellas. Se le presentan diversas palabras (sustantivos y verbos) desordenadas y con errores sintácticos (el número del sustantivo no se corresponde con la conjugación verbal). El objetivo es que la paciente los identifique y los corrija.</p>
<p>Tareas de completar oraciones. La paciente debe completar una frase utilizando artículos, determinantes, preposiciones, conjunciones y otras categorías auxiliares. En los ejemplos que se proponen, algunas de las palabras se omiten para que la paciente llene los espacios en blanco con la mejor opción posible. En caso de que la paciente muestre dificultades para cumplir con la tarea, se le dan opciones de respuesta, entre las que está la opción correcta. Una variante de esta tarea consiste en presentar una tarjeta que oriente y guíe la definición. En este caso, la paciente debe responder a las preguntas sobre el objeto: para qué se usa, dónde se usa, quién lo usa, etc. En otras tareas se le pide que encuentre un sinónimo o antónimo de la palabra señalada. En caso de dificultades, en todas las tareas mencionadas, se ofrecen opciones para la elección.</p>
<p>Ordenamiento de secuencias verbales. Se presenta a la paciente una lista de pasos que son pertinentes para desempeñar cierta actividad (receta de cocina, secuencias de actividades de aseo personal al despertar, etc.) y se determina una meta particular. La lista se presenta en desorden. Se le pide a la paciente que ordene siguiendo los pasos de las secuencias. La ejecución se verifica con ayuda de ilustraciones o con análisis verbal de la coherencia de las acciones cotidianas.</p>
<p>Producción de oraciones. La paciente debe construir una oración que describa los eventos que se presentan en una lámina temática. Una forma de facilitar la tarea es la presentación de tarjetas con dibujos que representan las palabras de la frase a formar. Una variante de esta tarea es presentar las tarjetas con imágenes y preguntas que permiten caracterizarlas. Por ejemplo, se presenta la imagen de un camión que transporta madera y se pregunta ¿qué es? (EL CAMION); ¿qué hace? (TRANSPORTA); ¿qué transporta? (MADERA).</p>